Aus dem pathologischen Institut der Universität Zürich.

Ueber

# das Wachstum des Magencarcinoms.

## Inaugural-Dissertation

zur

Erlangung der Doctorwürde

vorgelegt der

**hohen medizinischen Fakultät der Universität Zürich**

von

Theodor Auchlin, med. pract.
von Luzern.

*Genehmigt auf Antrag des Herrn Prof. Dr. RIBBERT.*

Mit einer Tafel.

ZÜRICH
Art. Institut Orell Füssli
1896.

Aus dem pathologischen Institut der Universität Zürich.

Ueber

# das Wachstum des Magencarcinoms.

## Inaugural-Dissertation

zur

Erlangung der Doctorwürde

vorgelegt der

**hohen medizinischen Fakultät der Universität Zürich**

von

Theodor Auchlin, med. pract.
von Luzern.

*Genehmigt auf Antrag des Herrn Prof. Dr. RIBBERT.*

Mit einer Tafel.

ZÜRICH
Art. Institut Orell Füssli
1896.

Meiner lieben Mutter

aus Dankbarkeit gewidmet.

Ueber die Entwickelung und das Wachstum des Carcinoms ist schon viel geschrieben und gestritten worden und noch haben alle hierüber angestellten Untersuchungen bis zum heutigen Tag zu keinem endgültigen und übereinstimmenden Resultate geführt.

Für die Frage der Histogenese des Krebses ist dies leicht begreiflich, da ja dieselbe nur an beginnenden Objekten studiert werden kann und man es wohl einen seltenen und glücklichen Zufall nennen muss, wenn der Pathologe ein Carcinom in seinen ersten Entwicklungsstadien zu Gesichte bekommt. Auch eine andere Schwierigkeit besteht ferner darin, „dass es, wie die Erfahrungen der letzten Zeit gelehrt haben, nicht leicht ist, sich darüber zu einigen, was denn als beginnendes Carcinom angesehen werden darf.“

So sind denn die Meinungen betreffend die Krebsgenese noch sehr auseinandergehend und es stehen sich heute namentlich zwei Ansichten gegenüber, nämlich die

alte, bisher allgemein gültige, vom Thiersch[1]) und Waldeyer[2]) begründete, und die neuere, von Ribbert[3]) aufgestellte Lehre von der Entwickelung des Carcinoms.

Es ist hier nicht der Ort und entspricht auch nicht meiner Aufgabe, mich in diese Frage einzulassen und verweise ich daher auf die interessanten Arbeiten genannter Autoren; erwähnen möchte ich nur, dass die bisher herrschende Lehre neuerdings in Hauser einen eifrigen Verteidiger und Ribbert in eben demselben einen Gegner gefunden hat.

Welche von beiden Theorien nun für die Krebsgenese die zutreffende sei, ob die primäre krebsige Entartung des Epithels mit daran anschliessender Wucherung nach Thiersch und Waldeyer, oder aber Ribbert's primäre epitheliale Metastasierung in's Bindegewebe mit sekundärer Wucherung wird nur die Möglichkeit weiterer Untersuchungen an in den frühesten Stadien zur Beobachtung gelangenden Carcinomen endgültig entscheiden.

Sicher ist und bleibt wenigstens der Satz Waldeyer's[4]), „dass die Krebszellen stets aus-

---

[1]) Der Epithelialkrebs 1865.
[2]) Entwickelung der Carcinome. Virch. Arch. 41 und 55.
[3]) Beiträge zur Histogenese des Krebses. Virch. Arch. 135.
[4]) Klin. Vorträge von Volkmann Nr. 33.

gehen vom präexistierenden Epithel des Körpers, sei es des Rete Malpighii, sei es von Drüsenacinis.“

Schon weniger Schwierigkeiten bietet dem Pathologen die Frage, wie ein bestehendes Carcinom vom Mutterherd aus weiterwächst und sich vergrössert. Denn dazu ist wohl jedes, wenn auch noch so sehr in seiner Entwickelung vorgeschrittenes Carcinom geeignet, vorausgesetzt, dass dessen Randpartien zum Studium dieser Frage herangezogen werden. Gingen ja bereits alle bis jetzt hierüber gewonnenen Anschauungen aus Untersuchungen an Randzonen solcher, meist schon ziemlich stark entwickelter Tumoren hervor!

Es sind daher auch die Resultate dieser Forschungen im Allgemeinen weit übereinstimmender als dies der Fall ist für die Genese des Krebses, obwohl über gewisse Punkte der Wachstumsfrage des Carcinoms zur Zeit unter den Pathologen noch bedeutende Meinungsverschiedenheiten bestehen.

Vollständig einig gehen alle Autoren in den histologischen Bildern, die sich stets in übereinstimmender Weise aus all' ihren Beobachtungen ergeben, verschieden und von einander erheblich abweichend aber ist die Deutung des Werdens und Entstehens dieser Bilder.

Gehen wir die Litteratur des Krebses etwas durch und sehen wir, was für Stimmen in dieser Frage bis jetzt laut geworden, so finden wir, dass es wiederum Thiersch[1]), vor allem aber Waldeyer[2]) gewesen, die sich eingehend mit dieser Frage beschäftigt haben.

Zahlreiche, sorgfältige Untersuchungen führten sie zu dem Schlusse, dass die weitere Ausbreitung eines Carcinoms sich derart vollziehe, dass am Rande des bestehenden primären Krebsherdes stetsfort neues Epithel krebsig entarte, wuchere, schrankenlos in die Tiefe wachse, und daselbst durch unaufhörliche Zellneubildung in den Lymphbahnen weiterschreite, mit anderen Worten: der Krebs breite sich aus zugleich durch Flächen- und durch Tiefenwachstum. Es stellt somit die Krebsgeschwulst ein Netzwerk dar von zusammenhängenden Zellsträngen, die von der Oberfläche nach der Tiefe zu das Muttergewebe durchwachsen, und durch Wucherung sich continuierlich vergrössern.

Dieser Lehre haben sich alle übrigen Pathologen angeschlossen und es ist dieselbe bis vor kurzem die allein

---

[1]) Der Epithelialkrebs 1865.

[2]) Die Entwickelung der Carcinome. Virch. Arch. 41 und 55.

gültige, unangefochtene Anschauung über die Art und Weise des Wachstums des Krebses geblieben. Auch ist sie jüngst von Hauser wieder eifrigst verfochten und als bleibende Regel hingestellt worden.

In seiner Monographie „das Cylinderepithel-Carcinom des Magens und Dickdarmes“ schreibt derselbe: „Das weitere Wachstum des primären Krebsherdes pflegt nun meistens in der Weise vor sich zu gehen, dass einerseits die in das submucöse Gewebe durchgebrochene epitheliale Wucherung nach allen Seiten hin immer weiter um sich greift und immer tiefer in das Gewebe vordringt, andererseits die krebsige Entartung der Schleimhautdrüsen in der Peripherie des krebsigen Erkrankungsherdes continuierlich weiterschreitet, so dass immer wieder von Neuem krebsig entartete Drüsen in die Submucosa einbrechen.“

Diese Worte illustriert Verfasser durch eine Reihe von Abbildungen, die uns mit überzeugender Klarheit krebsig degenerierte Schleimhautdrüsen zeigen sollen, die teils auch schon die Muscularis mucosae durchbrochen, teils auch unmittelbar in Krebskörper übergehen, „so dass der continuierliche Zusammenhang derselben mit der krebsigen Wucherung in der Submucosa überaus klar zu übersehen ist.“

Und weiter führt Hauser aus: „Dieses centrifugale, durch Apposition erfolgende Wachstum der krebsigen Neubildung ist in vielen Fällen von Carcinom des Magens und des Darmes, namentlich bei den einfachen und scirrhösen Formen vorherrschend, doch fehlt eine Zunahme der krebsigen Wucherung durch Intussusception niemals vollständig und in vielen Fällen kann sogar letztere einen so hohen Grad erreichen, dass die epitheliale Wucherung das Organgewebe nicht allein infiltriert, sondern innerhalb desselben mächtige, ziemlich umschriebene Tumoren bildet. Namentlich in der Submucosa kommt es nicht selten zur Entwickelung grosser, medularer, die Schleimhaut empordrängender Geschwülste.

Die in der Peripherie des primären Krebsherdes continuierlich fortschreitende krebsige Entartung der Schleimhautdrüsen scheint in den meisten Fällen unaufhaltsam bis zum Abschluss der krebsigen Erkrankung, d. h. bis zum Tode des Individuums anzudauern. Denn es wäre sonst nicht erklärlich, dass man in der Peripherie der Carcinome, mögen dieselben gross oder klein, ulceriert sein oder nicht, fast ausnahmslos Drüsen findet, welche die verschiedensten Stadien der krebsigen Entartung bis zum Durchbruch in die tiefern Gewebsschichten aufweisen.“

Wir sehen in diesen für unsere Aufgabe so wichtigen Sätzen Hauser's die alte Waldeyer'sche Lehre über das Wachstum des Carcinoms vollauf bestätigt, d. h. als einzigen Ausbreitungsmodus des Krebses zugleich ein Flächen- und Tiefenwachstum angenommen.

Doch verfolgen wir etwas weiter die Ausführungen Hauser's, so werden wir finden, dass es ihm selbst schon nicht möglich war, in allen Fällen von Carcinom eine regelmässig fortschreitende Entartung der Schleimhautdrüsen nachzuweisen, währenddem ein Weiterwuchern des Krebsgewebes vom Mutterherd aus in die Tiefe ausnahmslos beobachtet werden kann. Denn Hauser sagt: „In vielen Fällen scheint sogar diese fortschreitende Drüsenerkrankung eine auf allen Punkten der Peripherie ziemlich gleichmässige zu sein, indem man bei der microscopischen Untersuchung zahlreicher und beliebiger Stellen des Carcinomrandes überall die gleichen Verhältnisse zu sehen bekommt. Immerhin findet man häufig auch eine mehr oder weniger grosse Unregelmässigkeit in dem Fortschreiten der krebsigen Drüsenerkrankung; während dieselbe an einzelnen Stellen des Krebsherdes lebhaft um sich greift, scheint sie an anderen Stellen völlig oder wenigstens zeitweise zu sistieren. Ja, in seltenen Fällen scheint selbst ein völliger Stillstand in dem weitern Um-

sichgreifen der primären Drüsenerkrankung einzutreten; bei der microscopischen Untersuchung der Ränder des Krebsgeschwüres sieht man dann vergeblich nach krebsig entarteten Schleimhautdrüsen, vielmehr sieht man dasselbe überall von völlig normalen oder doch nur wenig veränderten Drüsen begrenzt. Dagegen lehrt sowohl die microscopische Untersuchung als auch die klinische Erfahrung, dass die in die tiefsten Gewebsschichten eingedrungene Wucherung in allen Fällen unaufhaltsam weiterschreitet . . . . .“

Es ist nun die Frage über das Wachstum des Carcinoms wiederum der Gegenstand reger Diskussion und eifriger Beobachtungen geworden, seitdem Ribbert seine neue Lehre hierüber veröffentlicht hat. Durch mannigfache, sorgfältige Untersuchungen an eben beginnenden Krebsen, wie früh sie wohl noch wenigen Pathologen bisher unter die Augen gekommen sind, gelangte Ribbert dazu, die typischen histologischen Bilder, wie man sie an vorgeschrittenen Carcinomen stets zu sehen pflegt, in Bezug auf ihre Entstehung in etwas anderer Weise zu deuten als wie dies seit Thiersch und Waldeyer üblich war.

Jene primäre, fortschreitende krebsige Entartung des Epithels, jene Wucherung desselben mit darauffolgendem

Tiefenwachstum der alten und neuen Pathologen war in den Schnitten Ribberts nirgends zu finden, obwohl letztere zum Studium dieser Frage überaus günstig angelegt waren.

Für Ribbert war somit die bisher gültige Ansicht nicht mehr haltbar; er legte in einem Aufsatz[1]) die aus seinen Untersuchungen gewonnene Anschauung über das Wachstum des Carcinoms dar, und rief dadurch einen heftigen Streit hervor, der heute noch besteht, vor allem zwischen dem Begründer der neuen und Hauser, dem Verfechter der alten Lehre.

Es sei mir gestattet, auf diese jüngste Wachstumstheorie des Carcinoms etwas näher einzugehen und die Grundzüge derselben hier anzuführen, was ich wohl am besten mit des Autors Worten selbst tun werde.

In dem oben erwähnten Aufsatz: „Ueber die Histogenese und das Wachstum des Carcinoms“ schreibt Ribbert:

„Die Vergrösserung eines zunächst kleinen Carcinoms würde nach Hauser zum grossen Teile dadurch vor sich gehen, dass am Rande immer neue Drüsen krebsig

[1]) Ribbert, über die Histogenese und das Wachstum des Carcinoms Virch. Arch. 141.

werden und in die Tiefe wucherten. Aber diese Auffassung kann ich nicht teilen.

Das Breitenwachstum von Oberflächencarcinomen erfolgt nämlich in den meisten Fällen nicht dadurch, dass die am Rande angrenzenden, noch normalen Epithelien nun ebenfalls, aber dann nur in dem von mir erörterten Sinne (Metastasirung durch Wucherung des Bindegewebes, Wucherung des metastasirten Epithels) carcinomatöse Wucherung zeigen. So etwas kommt gewöhnlich nur vor, so lange der Krebs noch sehr klein und noch nicht in dem ganzen primär erkrankten Gebiet, sondern etwa nur in den mittlern Abschnitten desselben zur Entwicklung gelangt ist. Verhältnismässig selten findet sich dieser Modus der Vergrösserung des Tumors noch in den spätern Stadien . . . . Weitaus am häufigsten schreitet das Carcinom dadurch weiter, dass es allseitig oder nur in einzelnen Richtungen in die Tiefe vordringend, unter das zunächst noch erhaltene umgebende Epithel wächst und dasselbe auf weite Strecken unterminirt. Dadurch entsteht der wallartig aufgeworfene Rand des ulcerirten Krebses. Das über dem Carcinom befindliche Epithel wird gehoben, gespannt, durch Druck zerstört und in den nach aussen fortschreitenden Zerfallsprozess der Oberfläche des

Tumors hinein bezogen. Man kann nicht selten in der Umgebung von Hautcarcinomen sehen, wie grosse Krebsalveolen von unten gegen die Epidermis andrängen, dieselbe verdünnen und vollständig zur Necrose bringen.

Auf dieselbe Weise kann ja auch die Epidermis über nicht von ihr ausgehenden Carcinomen, z. B. über solchen der Mamma vernichtet werden.

Das sind ja nun freilich so allgemein bekannte Dinge, dass eine Erläuterung durch Abbildungen überflüssig ist. Aber darauf scheint bisher weniger geachtet worden zu sein, dass die subepithelialen Krebsalveolen und Stränge sich mit den Leisten der zunächst nicht veränderten normalen Epidermis so vereinigen können, dass es den Anschein gewinnt, als sei von ihnen ein Tiefenwachstum ausgegangen.“

Diese Behauptung sucht nun Ribbert durch einlässliche Beschreibungen von Präparaten, durch Abbildungen zu erläutern und bespricht zunächst als Beispiel ein Carcinom der Stirnhaut. Die zur Untersuchung benützten Schnitte sind geführt durch den Rand eines kleinen Krebsgeschwüres, derart dass mit Ausnahme einer kleinen geschwürigen Stelle in der Mitte das dieselbe umgebende Oberflächenepithel überall noch vor-

handen ist. Von dieser Ulcerationsstelle sind Krebszüge in die Tiefe gedrungen, das angrenzende Corium weithin unterminierend bei vollständiger Erhaltung der Epidermis. Eine Verwechslung oder eine falsche Auslegung ist bei dem prägnanten, sofort in die Augen springenden Unterschied zwischen Krebsepithel und der normalen Epidermis ausgeschlossen. Die das Corium infiltrirende Krebswucherung kommt überall der Epidermis nahe, bleibt von derselben aber meist getrennt durch einen ganz schmalen Bindegewebsstreifen.

An einzelnen Stellen sind die Beziehungen innigere und findet sich obige Behauptung Ribbert's in allen Punkten bestätigt.

Da stossen von unten nach oben wachsende, den trennenden Bindegewebsstreifen durchbrechend, Krebsstränge an Epidermisleisten, scheinbar eine direkte Fortsetzung der letzteren bildend; dort liegen Epidermisleisten und Krebszüge nebeneinander. An andern Stellen kommen Krebsalveolen Leisten nahe, ohne sie zu berühren; an wieder andern Partien scheint das Krebsgewebe die normalen Epidermisleisten geradezu anzunagen und zu Grunde zu richten. — Es begnügt sich Ribbert mit der Schilderung dieses einen, aber in jeder Beziehung äusserst klaren Beispiels und schliesst seine Betrachtungen über das

Oberflächencarcinom also ab: „Alle diese Befunde sind so klar, dass über das gegenseitige Verhältnis von Epidermis und Krebs kein Zweifel bestehen kann. Nicht immer mögen die Bilder so leicht zu deuten sein, aber im Grossen und Ganzen bereiten sie keine Schwierigkeiten."

Nun geht Ribbert zu dem Punkte über, der uns für unsere Aufgabe besonders interessiert, nämlich zur Besprechung der „schwieriger zu beurteilenden Cylinderzellenkrebsen des Darmkanals," und sucht auch an diesen die Richtigkeit seiner Ansicht darzuthun.

Vorerst berührt der Verfasser die Beziehung des Krebses zur angrenzenden Schleimhaut und gelangt zu dem wichtigen Schlusse, dass entweder normale Schleimhaut, somit also auch unveränderte Drüsen am Rande der Neubildung „scharf abschneiden", oder dass die Mucosa eine hyperplastische Veränderung zeige, die aber niemals als beginnende, krebsige Entartung derselben betrachtet werden dürfe. Nun folgt die Beurteilung der weitern Ausbreitung des primären Carcinoms und es findet dabei Ribbbert den gleichen Modus wie für den Hautkrebs so auch für den Darmkrebs zutreffend.

Vom Mutterherd aus wuchert der Krebs in die Tiefe, wie auch seitlich unter die an-

grenzende Mucosa, dieselbe unterminierend und empordrängend.

„Ferner aber bemerkt man, dass das Carcinom nicht nur in die Tiefe und in seitlicher Richtung fortschreitet, sondern dass es auch, nachdem es die normale Schleimhaut unterminiert hat, nach oben gegen dieselbe und damit gegen die in ihr befindlichen Drüsen vordringt, von denen es vielfach auf längere oder kürzere Strecken nur noch durch die Muscularis mucosae getrennt ist.“ In Folge dieser in der Submucosa stets zunehmenden Wucherung des Krebsgewebes wird die Schleimhaut zerstört, teils mechanisch durch Druck der wachsenden Neubildung und daraus resultierender Atrophie, teils aber auch dadurch, dass Krebs und Schleimhaut in innigere Beziehungen zu einander treten, wie Ribbert sich ausdrückt:

„In anderer Weise aber wird die Schleimhaut zerstört, wenn das Carcinom nicht nur mechanisch wirkt, sondern bald hier, bald dort, an einzelnen oder vielen Stellen die Muscularis mucosae durchwächst und in die Schleimhaut eindringt. Hier tritt es in verschiedene Beziehung zu den Drüsen, wie im Einzelnen genauer besprochen werden muss.“

An Hand von Abbildungen und durch Erklärung von zahlreichen Präparaten zeigt nun Ribbert die mannig-

fachen Formen, unter denen Krebs und Drüsen in Zusammenhang treten. Man sieht Krebsstränge zwischen die Drüsen hineinwuchern, und fast bis zur Oberfläche die Schleimhaut durchbrechen; dabei liegen die hier gewesenen Drüsen atrophisch zur Seite geschoben. Da wird ein Drüsenfundus von einem die Muscularis durchbrechenden Krebszug zur Seite gedrängt; dort wächst ein Krebsstrang direkt in einen Drüsenfundus hinein. Ist ein solches Hineinwachsen in eine Drüse möglich? Können dies nach Hauser nicht degenerierte Drüsen sein, die die Muscularis mucosae durchbrechen, in die Tiefe gewuchert sind und mit den Krebssträngen der Submucosa sich vereinigt haben? Aber „ebenso gut, sagt Ribbert, wie die Carcinomschläuche in das Bindegewebe hineindringen und die Drüsen nur bei Seite drängen können, ist auch ein Hineinwachsen in eine Drüse möglich. Ja, es dürfte das sich ganz passiv verhaltende Epithel der letztern geringeren Widerstand bieten als das Bindegewebe.“

Und wie nun Ribbert gezeigt, dass selbst Hauser's Abbildungen, die ja berufen sind, seine Ansicht zu widerlegen, leicht in seinem Sinne erklärt und ausgelegt werden können, schildert Verfasser zum Schlusse seiner interessanten Betrachtungen nochmals dieselben Verhält-

nisse an einem für diesen Zweck überaus günstigen Carcinom des Rectum, das, bis zum Anusring reichend und daher mit der Epidermis in Beziehung tretend, des deutlichen Unterschiedes beider Epithelarten wegen, seine aus diesen zahlreichen Präparaten gewonnene Vorstellung über das Wachstum des Carcinoms in schönster Weise bestätigt. —

So klar und deutlich auch diese neue Theorie von Ribbert dargelegt und durch mannigfache Abbildungen erläutert worden ist, so sehr sie auch auf sorgfältigen und äusserst zahlreichen Untersuchungen und Beobachtungen beruht, so hat sie doch bis jetzt die Pathologen noch nicht für sich zu gewinnen vermocht. Es gibt noch eine Anzahl von Autoren, die an der alten Lehre festhalten, jeden andern Wachstumsmodus des Carcinoms bestreiten und in Entgegnungen und durch Abbildungen zu widerlegen sich bemühen.

Ihnen voran steht Hauser, der allerdings die Richtigkeit von Ribberts Befunden zugibt und gesteht, selbst solche oder zum mindesten ähnliche Bilder gesehen und sogar beschrieben zu haben, denselben aber jegliche Bedeutung in der Wachstumsfrage des Carcinoms rundweg abspricht. In seinem Aufsatze: „Nochmals über Ribbert's Theorie von der Histogenese des Krebses“ finden wir darüber folgenden Passus:

„Die von Ribbert betonte periphere Ausbreitung der krebsigen Wucherung in der Submucosa wurde auch von mir beobachtet und ausführlich geschildert; diese Wucherungen können sich allerdings weithin unter die noch völlig normale Schleimhaut erstrecken, oder selbst, wie ich dies ebenfalls beschrieben habe, rückläufig in die nicht primär krebsig entartete Schleimhaut vordringen, wo sie sich dann zwischen die normalen Schleimhautdrüsen hereindrängen und diese eventuell zur Verödung bringen. Allein diese Erscheinungen haben mit der fortschreitenden krebsigen Entartung der Schleimhautdrüsen am Rande des Krebsgeschwüres gar nichts zu thun und lassen sich sehr wohl von einander unterscheiden.“

Aber eben diese „fortschreitende, krebsige Entartung der Schleimhautdrüsen am Rande des Krebsgeschwüres,“ gerade jener Punkt, um den sich ja die ganze Sache dreht, hat Ribbert bei seinen vielen und an eben beginnenden Carcinomen gemachten Untersuchungen nirgends finden können und bestreitet daher diese von Hauser in seiner Entgegnung so schroff hingestellte Behauptung.

„Denn“, sagt Ribbert in seiner neuesten Arbeit: „das pathologische Wachstum der Gewebe“, der Antwort auf Hauser's Entgegnung, „der Tumor entsteht immer

nur an einer verhältnismässig kleinen Stelle und schreitet dann durch eigenes Wachstum fort. Wo man dann ein Hervorgehen von Krebssträngen aus Drüsenalveolen oder Drüsengängen beschreibt, handelt es sich entweder nicht um Drüsenbestandteile, sondern um ähnlich aussehende Carcinomgebilde, oder es liegt eine sekundäre Verwachsung vor.“

Nachdem nun Ribbert die Richtigkeit seiner Lehre für die Haut- und Schleimhautkrebse bewiesen, war es wünschenswert, auch an Drüsencarcinomen dieselbe auf ihre Gültigkeit zu prüfen, und es haben daher Markwalder und Bachmann in ihren Dissertationen sich dieser Aufgabe unterzogen.

Markwalder, der sich mit der Frage der „Histogenese und des Wachstums des Mammacarcinoms“ einlässlich beschäftigte, gelangte zu folgendem wichtigem Schlusse:

„Das Wachstum des Mammacarcinoms beruht nicht, wie Waldeyer und Langhans angenommen, in einer consecutiven Umwandlung von Drüsenepithel in Krebsepithel an der Randpartie der Geschwulst, sondern in einem unbeschränkten Auswachsen des Krebsepithels vom Orte des Ent-

stehens aus. Die Verbreitung der Krebsstränge geschieht auf dem Wege der Lymphbahnen. Die im Bereiche des Krebsgewebes sich befindenden normalen Drüsenbläschen werden durch das heranwachsende, neugebildete Krebsgewebe verdrängt, sie atrophieren und gehen schliesslich zu Grunde."

Zum selben Resultate führten auch die Untersuchungen Bachmann's über „das Wachstum des Strumacarcinoms," und ist somit Ribbert's Lehre auch für die Drüsencarcinome als gültig nachgewiesen. —

Zu Anfang dieses Jahres nun wurde am hiesigen pathologischen Institut bei Anlass einer Section ein interessantes Präparat eines Carcinoms gewonnen, das seiner seltenen Ausdehnung wegen einer etwas einlässlicheren Untersuchung würdig schien.

Mein hochverehrter Lehrer, Herr Professor Ribbert, stellte mir gütigst diesen Fall zur Verfügung, um an ihm als Ergänzung zu seinen früheren Untersuchungen die Art und Weise des Wachstums dieser Neubildung zu prüfen.

Es handelt sich um ein über den ganzen Magen ausgebreitetes Carcinom bei einer 60jährigen Frau, das

vom Magen aus auf das ligamentum gastro-colicum und von diesem auf das Colon transversum übergegriffen hat und in letzterem beiderseits in grosser Ausdehnung weitergewuchert ist. Zur bessern Orientierung will ich hier den diesbezüglichen Teil des Sectionsprotokolles folgen lassen. Derselbe sagt:

„Der Pylorus ist mit Mühe für einen Finger durchgängig. Die Wand des sehr kleinen Magens ist in ganzer Ausdehnung und annähernd gleichmässig auf 1/2—1 cm verdickt. Auf dem Durchschnitt zeigt sich, dass die eine Hälfte der Magenwand der markig aussehenden Schleimhaut, die andere der stark verdickten Muscularis angehört. Die Oberfläche der Schleimhaut ist überall intact mit Ausnahme einer etwa Fünffrankenstück grossen Stelle nahe der kleinen Curvatur und an der hintern Magenwand, die ulceriert ist und deren Umgebung besonders stark in Form von halbkugeligen Höckern prominiert. Aehnliche Höcker finden sich auch an zahlreichen anderen Stellen der Schleimhaut. —

Zwischen Magen und Colon transversum befindet sich eine derbe Gewebsmasse von 1 cm Dicke, in der sich anscheinend Geschwulstgewebe befindet. Unter der Schleimhaut des Colon transversum, in geringerem Grade auch des Colon ascendens und descendens finden sich

eben dieselben halbkugeligen Höcker von Erbsen- bis Kirschgrösse in sehr grosser Anzahl unter vollkommen intacter Schleimhaut. Ihr Durchschnitt lässt ihre Natur als Geschwulstknoten nur undeutlich erkennen.“

Nach dieser macroscopischen Betrachtung wollen wir zur histologischen Untersuchung übergehen und zunächst die Verhältnisse besprechen, wie sie der erwähnte Magen uns darbietet. Die Schnitte, die dabei zur Verwendung kommen, sind teils geführt durch den Rand des beschriebenen, einzigen Geschwüres, so dass mit Ausnahme einer kleinen Stelle der übrige Teil der Schleimhaut nicht ulceriert ist, teils aber liegen uns auch Schnitte vor, die durch nicht zerfallene Magenwand gelegt sind.

Zur Färbung dieser Schnitte wurde Hämalaun verwendet.

Betrachten wir vorerst die Schnitte bei schwacher Vergrösserung, so fällt sofort die auch schon macroscopisch deutlich erkennbare, erhebliche Verdickung auf, die die Muscularis und vor allem die Submucosa betrifft. Die gewöhnliche, normale Schichtung des Magens ist nur mehr undeutlich zu erkennen und die einzelnen Schichten unscharf von einander getrennt. Die ganze Wand ist durchzogen von netzförmig zusammenhängenden, gewundenen oder langgestreckten,

schmalen und breiten Zellsträngen, die sich deutlich als Krebsgewebe erkennen lassen und deren grosse, dichtgedrängte Kerne sich scharf abheben vom übrigen Gewebe. In den tiefer gelegenen Partien zeigt dies Krebsgewebe deutliche Alveolenform, man sieht Zellhaufen an Zellhaufen, von mehr oder weniger breiten Bindegewebszügen rings umgeben, nach oben, gegen die Schleimhaut hin sich verlierend und in diffuse, structurlose Infiltration übergehend.

Die Schleimhaut selbst ist nirgends mehr als solche zu erkennen, denn sie hat total ihren Charakter der Mucosa eingebüsst. Stellenweise zeigt sie noch normale Höhe, selbst nicht geringe Verdickung, ist krebsig degeneriert und vom Gewebe der Submucosa kaum mehr zu unterscheiden; an anderen Stellen ist sie dagegen auf einen schmalen Saum zusammengedrängt und nur als dunkler, undifferencierter nekrotischer Gewebsstreifen zu sehen. Von Drüsen ist keine Spur mehr vorhanden. Die starke Vergrösserung bestätigt uns in allen Punkten diese soeben erwähnten Befunde der schwachen Vergrösserung: In der Tiefe deutliche Krebsalveolen, in Mitten von derbem fibrillärem, kernarmem Bindegewebe, nach der Oberfläche zu unregelmässige, diffuse Krebszelleneinlagerung in das Bindegewebe.

Die Muscularis mucosae ist an wenigen Stellen in geringen Resten noch vorhanden. Die Schleimhaut ist teils krebsig degeneriert, teils aber in Folge des Druckes von Seiten der enorm verdickten Submucosa nekrotisch geworden; man sieht nur trübes, zerfallenes Gewebe, Kerne sind nirgends mehr vorhanden. Als Reste der einst vorhandenen Drüsen sind an ganz spärlichen Stellen gleich Inseln im Krebsgewebe noch kleinste Gruppen atrophischer Drüsenzellen zu erkennen.

Es zeigt uns also der Magen das Bild des weit vorgeschrittenen scirrhösen Krebses und ist derselbe daher nicht mehr geeignet für die mir von Herrn Professor Ribbert gestellte Aufgabe.

Um so grössere Aufmerksamkeit werden wir der Untersuchung des Darmes schenken, der uns ja schon macroscopisch einen auffallenden, höchst interessanten, wohl noch kaum in so schöner Weise und in so grosser Ausdehnung zur Beobachtung gelangten Modus der Ausbreitung gezeigt. Die Schnitte, die mir Herr Professor Ribbert freundlichst zur Verfügung stellte, entstammen alle dem Colon transversum; die einen sind geführt entsprechend der Stelle, an der das Hinüberwachsen vom Magen auf den Darm stattgefunden; die anderen sind genommen von diesem Punkte peripherer gelegenen Stellen.

Zur Färbung wurde benützt Hämalaun mit Eosin-Einbettung in Canadabalsam.

Gehen mir zur genauern Untersuchung dieser Präparate über, so liefert uns die blosse Betrachtung der Schnitte, ohne jegliches Hülfsmittel, schon einige wichtige Anhaltspunkte.

Zunächst springt auch hier wie beim Magen die erhebliche Verdickung der ganzen Darmwand in die Augen, wovon reichliche $^2/_3$ auf Mucosa und Submucosa fallen, der letzte Drittel den übrigen Schichten angehört. Diese Verdickung ist aber keine gleichmässige, denn bald weist die Darmwand eine beträchtlichere, bald wieder eine geringere Dicke auf, was lediglich auf einer mehr oder weniger starken Wucherung der Submucosa zu beruhen scheint. Die grössere Wucherung zeigenden Partien springen gleich zahllosen Papillen auf der Oberfläche vor, die Schleimhaut mit nach oben drängend; zwischen ihnen bleiben tiefe Buchten, einer weit geringern submucösen Wucherung entsprechend, zurück.

Die schwache Vergrösserung lässt sofort eine schon ziemlich weit vorgeschrittene krebsige Erkrankung erkennen, die stellenweise die ganze Darmwand durchsetzt. Da der Krebs vom Magen auf den Darm übergewachsen und somit in erster Linie die

Serosa in Mitleidenschaft gezogen hat, so finden wir dieselbe auch am stärksten carcinomatös degenerirt.

Es liegt hier Zellhaufe an Zellhaufe, ein Netzwerk unregelmässiger, breiter Stränge bildend, das nur ganz schmale, bald gerade, bald gewundene, wellig angeordnete und dadurch als Bindegewebszüge erkennbare Reste des einstigen Serosagewebes zwischen sich lässt.

Von hier zweigen sich zahllose Stränge ab, durchsetzen in wohlgeordneten, schmalen Zügen die verdickte Muscularis, zwischen den einzelnen Bündeln hindurchziehend, indem sie dieselben auseinanderdrängen, und stellenweise durch quer diese Bündel durchbrechende Krebsleisten untereinander zusammenhängen.

Von der Muscularis aus brechen diese Krebsstränge in die gewucherte Submucosa ein und durchwachsen sie bis zur Schleimhaut hin. Diese Infiltration zeigt aber hier nicht überall dasselbe Verhalten; in den tiefern Schichten findet sich ein deutlich alveolärer Bau, der sich allmählich gegen die Mucosa hin verliert und es gehen die breiten Krebszüge über in schmälere, weniger dichte Zellreihen, die etwas spärlicher zwischen die breiteren Bindegewebszüge eingesprengt sind. An der Mucosa angelangt, biegen die senkrecht nach oben strebenden Krebszapfen meist seitlich um und ziehen parallel der

Muscularis mucosæ, ohne dieselbe irgendwie zu durchwachsen.

Verschieben wir unser Präparat (stets bei schwacher Vergrösserung) und halten wir die Grenze zwischen Mucosa und Submucosa fest im Auge, so bieten sich nicht überall die oben besprochenen Verhältnisse dar.

Da finden sich einige Stellen, wo kleinere Krebszellenanhäufungen unmittelbar unter der Muscularis mucosæ diese in Form eines Zapfens nach oben drängen; die an diesem Orte befindlichen Drüsen werden durch die dadurch bedingte zwischen sie hineingeschobene Ausstülpung der Muscularis Mucosae zur Seite gedrängt.

Dort sieht man zwischen die Fasern der Muscularis typische Krebszellen einzeln eingelagert, die mit einer senkrecht nach oben gerichteten Zellreihe der Submucosa in Zusammenhang zu stehen scheinen. Die Muscularis erscheint durch diese Zelleinlagerung ziemlich verbreitert.

Wieder andere, relativ zahlreiche Partien demonstrieren den vollständigen Durchbruch des Krebsgewebes durch die Muscularis mucosae in die Schleimhaut hinein, und zwar ist dieser Durchbruch an den einzelnen Stellen schon in verschiedene Tiefe erfolgt.

Von der früheren Muscularis sind noch als Reste derselben kleinere, in dem Krebsgewebe regellos zer-

streute, unzusammenhängende Muskelfragmente deutlich zu unterscheiden.

Wenden wir uns zur Untersuchung der Schleimhaut, so zeigt sich uns, immer bei schwacher Vergrösserung, zunächst eine ungleiche Entwickelung derselben entsprechend der erwähnten stärker oder geringeren Wucherung der Submucosa. Da, wo durch erhebliche Verdickung die letztere die Mucosa stark nach oben gedrängt, hat sie an Höhe beträchtlich eingebüsst; ihre Drüsen, teils quer, teils längs getroffen, sind verkürzt, verschmälert, zum Teil auch atrophisch, während der die sogenannten Buchten überkleidende Teil der Schleimhaut infolge geringeren Druckes eher eine hyperplastisch veränderte Schleimhaut zeigt.

Sehr mannigfaltig sind die Befunde an denjenigen Stellen, wo Krebsmassen die Muscularis mucosae durchbrochen haben und in die Mucosa eingedrungen sind.

Da sehen wir Drüsen durch hineinwuchernde Krebsstränge verdrängt; da wechseln regelmässig Zellreihen mit grossen, hellen und solche mit kleinern, aber dunkler gefärbten Kernen ab. Dort sind Krebsmassen bis in die Mitte der Schleimhaut vorgedrungen, den Grund der Drüsen zerstörend, während in dem von Krebs freien

Teil der Schleimhaut, gegen die Oberfläche hin, die Drüsen vollkommen intact geblieben sind.

An andern Stellen ist das Krebsgewebe fast bis an die Oberfläche vorgedrungen, und diese Partien in nichts mehr von dem krebsigen Gewebe der Submucosa verschieden; als Reste einst hier vorhandener Drüsen lassen sich noch einige vereinzelte, kurze Drüsenschläuche gleich Inseln im Krebsgewebe erkennen. Am Rande der krebsigen Infiltration schneiden unveränderte Drüsen scharf ab.

An anderen Stellen sieht man mit Mündung versehene, normale Drüsenschläuche plötzlich abbrechen und nach unten unmittelbar in dichte Krebszapfen übergehen; wieder an anderen Stellen hat auf ganz kurze Strecken hin, auf nur geringe Drüsenbreite, von der Submucosa her wuchernder Krebs die Schleimhaut in ihrer ganzen Höhe zerstört.

So gibt uns die schwache Vergrösserung ein übersichtliches Bild von der Art und Weise, wie dieses Carcinom im Darme weitergewuchert ist. Allein es handelt sich hierbei besonders darum, die Beziehungen zwischen Krebsgewebe und Schleimhaut, resp. deren Drüsen klar zu legen und hierüber wird uns nur eine Untersuchung bei starker Vergrösserung sichern Aufschluss geben.

Verfolgen wir das Carcinom in der Richtung seiner Ausbreitung, wie sie uns die Untersuchung bei schwacher Vergrösserung in unzweifelhafter Weise gezeigt, so bestätigt uns die starke Vergrösserung in jeder Hinsicht die bei ersterer Beobachtung erhobenen Befunde: derbe krebsige Infiltration der verdickten Serosa, Durchwucherung von Muscularis und Submucosa mit teilweisem Hineinwuchern in die Mucosa selbst.

Deutlich tritt besonders hier die gegen die Schleimhaut hin geringer werdende Infiltration der stark gewucherten, zellreichen Submucosa und der allmählige Uebergang von ausgeprägten Krebsalveolen in regellos zwischen breiten Bindegewebszügen hinziehende Zellreihen uns vor Augen.

Diese Bilder sind so klar und zudem bei der Untersuchung mit schwacher Vergrösserung schon so genügend beschrieben worden, dass ich mich damit begnügen kann und zu dem Punkte übergehen will, der uns besonders interessiert, nämlich zur genaueren Betrachtung der Schleimhaut, resp. zu deren Verhalten gegenüber dem Krebsgewebe. Schon die schwache Vergrösserung hat uns hierüber wertvolle Aufschlüsse gegeben, allein die einzelnen Détails sind uns dabei doch noch verborgen geblieben.

Ueberall mit Ausnahme der krebsig entarteten Stellen ist die Mucosa von der carcinomatösen Submucosa durch

die intacte, aufs deutlichste ausgeprägte Muscularis mucosae scharf getrennt. Die Krebszellen der Submucosa reichen bis ganz an die Muscularis heran, und ziehen sich sodann, ihr anliegend parallel derselben entlang. Nirgends durchbricht an diesen Stellen auch nur eine Krebszelle die Muscularis mucosae, nirgends ist also eine krebsige Entartung der Schleimhaut zu finden.

Das will jedoch nicht sagen, dass die Mucosa vollkommen normale Verhältnisse darbiete, denn wie schon die schwache Vergrösserung gezeigt, bestehen deutliche Veränderungen, bedingt durch ungleiche, submucöse Wucherung, resp. Infiltration, teils Hyperplasie, teils schon beginnende Atrophie der Schleimhaut mit entsprechend veränderten Drüsen.

Als Uebergang zum vollständigen Durchbruch des Krebses in die Schleimhaut finden wir in mehrfachen Punkten jene eben erwähnte zellige Einlagerung in die Muscularis mucosae, die die einzelnen Muskelfasern aus ihrem Zusammenhange trennt und so die bei schwacher Vergrösserung sichtbare Verbreiterung der Muscularis bewirkt.

Und um nun zu den krebsigen Partien der Schleimhaut zu kommen, sehen wir zunächst einen kleinen Krebszapfen die Muscularis mucosae durchbrechen, zwischen

zwei normale schön ausgeprägte Drüsen hineinwachsen, ihre Fundi bei Seite drängend und dieselben comprimierend; ihr Lumen ist verengt, ihre Epithelien erniedrigt und einander nähergerückt.

Nicht weit davon findet sich eine andere Stelle, von etwa acht Drüsenbreite, wo Krebszüge zwischen Drüsen bis tief in die Schleimhaut emporgewachsen sind. Zwischen diesen Krebssträngen liegen, ohne Lumen, zu zwei einfachen Cylinderepithelreihen platt gedrückt, die Drüsen, die sich durch ihre typischen Zellen deutlich vom Krebsgewebe unterscheiden; nur gegen den obern Teil der Schleimhaut, bis wohin die krebsige Wucherung noch nicht vorgedrungen ist, gehen diese comprimierten und teilweise schon beginnende Atrophie zeigenden Drüsen in einen kleinen Teil noch normalen, an der Oberfläche ausmündenden Drüsenschlauches über.

Und vollends kann mehrfach ein Hineinwuchern von Krebszügen von der Submucosa bis in die Drüsen selbst beobachtet werden, wobei stets der krebsig durchwachsene Teil derselben einer Zerstörung anheimfällt, indem hier nichts mehr zu finden ist, was für das frühere Vorhandensein eines Drüsenfundus würde sprechen können, der von Krebs freie Rest der Drüsen dagegen ein ziemlich normales Verhalten zeigt. Wir sehen also oberflächlich

normale Drüsen in ihrem Verlaufe gegen die Tiefe hin ziemlich plötzlich in solide Zellstränge übergehen und bilden somit Krebs und Drüse ein zusammenhängendes Ganzes.

Es sind dies dieselben Bilder, wie sie Ribbert schon in seinen Aufsätzen teils beschrieben, teils in Abbildungen dargestellt hat und welche auch von uns beobachtete Art der Entstehung Hauser so heftig bestreitet.

Denn für ihn ist ein Hineinwuchern von Krebsgewebe in Drüsen mit Zerstörung derselben höchst unwahrscheinlich, und legt er daher in seinen Arbeiten Bilder wie die oben beschriebenen stets aus als entstanden durch krebsige Entartung der Drüsen, Wucherung des Drüsenepithels und Bildung von Krebszapfen, die die Muscularis mucosae durchbrechen und in die tiefern Schichten weiterwuchern.

Wir wollen an unsern Präparaten untersuchen, wie sich die Sache hier verhält und ob wirklich, wie Hauser behauptet, ein Hineindringen von Krebs in Drüsen so ganz und gar von der Hand zu weisen sei.

Dass es sich in diesen Schnitten um deutliches Krebsgewebe handelt, das in die Schleimhaut hineingewachsen, zeigt hier besonders hübsch in Folge der engen Beziehungen zwischen Krebs und Drüsen die Beschaffenheit dieses Gewebes.

Wir finden grosse, die normalen Epithelien an Grösse übertreffende, teils rundliche, teils etwas längliche, teils aber auch polyedrische Zellen, deren Contouren unscharf und deren Protoplasmaleib nur schwer sichtbar ist. Die Kerne dieser Zellen zeichnen sich aus durch ihre Grösse und scharfe Abgrenzung; ihre Form ist rundlich bis rundlich-oval, hie und da auch etwas eckig, sie zeigen eine etwas schwächere Färbung als die gewöhnlichen Epithelien und enthalten meist mehrere Kernkörperchen.

Da, wie uns die schwache Vergrösserung schon gezeigt, diese Krebsstränge unmittelbar in normale Drüsenschläuche übergehen, so muss hier der Unterschied zwischen Krebs und Drüsenepithel besonders prägnant in die Augen fallen.

Und in der That finden wir auch die schönsten Cylinderepithelien an Krebszellen angrenzen; erstere unterscheiden sich deutlich von letzteren in Zellform, Grösse und Intensität der Färbung der Kerne. Die Drüsenepithelien zeigen Cylinderform, sind scharf contouriert, und ihr Protoplasmakörper deutlich erkennbar. Die Kerne sind etwas kleiner, meist länglich-oval, liegen an der Basis der Zellen; sie sind viel stärker gefärbt und zeigen eine ziemlich gleichmässige Körnung. Dies Epithel bedeckt überall, selbst bis hart an den Krebs-

strang, die Innenfläche der Drüsen und nirgends ist eine Wucherung desselben zu sehen. Auch Uebergänge zwischen beiden Epithelarten sind keines Ortes zu constatieren, auf die schon Markwalder in seiner Dissertation aufmerksam gemacht, und die zweifelsohne vorhanden sein müssten, wenn man diese Bilder nach der Ansicht Hauser's durch Umwandlung des Drüsenepithels und Wucherung desselben erklären wollte; allein es gehen typische Krebsstränge unmittelbar in normale Drüsenschläuche über.

Es ist also für unsern Fall Hauser's Ansicht auf keine Weise zutreffend und lassen sich diese Befunde nur durch Eindringen von Krebsgewebe in die Schleimhaut, speziell deren Drüsen, d. h. nach der Lehre Ribbert's erklären, um so mehr, da uns ja alle Präparate ohne Ausnahme ein Wachstum des Carcinoms von unten nach oben, oder von der Serosa gegen die Schleimhaut hin zeigen, als auch der primäre Krebsherd im Magen, und nicht im Darm gelegen ist, also eine Ausbreitung des Krebses durch Flächenwachstum im Sinne Hauser's nicht in Frage kommen kann.

Gehen wir in der Untersuchung unserer Schnitte weiter, so finden wir einige schmale Stellen, wo das Krebsgewebe die Schleimhaut in ganzer Ausdehnung infiltriert

und die Drüsen bis auf wenige Reste vollkommen vernichtet hat. Diese Reste bestehen in einigen wenigen Grüppchen zusammenhängender Drüsenepithelien, die gleich Inseln in die krebsig degenerierte Schleimhaut eingebettet sind. Diese Drüsenzellen haben ihren Charakter als solche noch vollkommen beibehalten und ist daher ihr Unterschied vom Krebsgewebe ein sehr scharfer; auch kennzeichnet ihre Anordnung sie als kleine Ueberreste von plattgedrückten Drüsenschläuchen.

Und endlich finden sich noch Partien, wo die krebsige Erkrankung der Schleimhaut so weit vorgeschritten ist, dass von normalem Schleimhautgewebe, d. h. von Drüsen überhaupt nichts mehr vorhanden ist. Es bietet infolgedessen die Schleimhaut im Bereich dieser totalen krebsigen Infiltration nichts Besonderes dar.

Wenden wir aber unsere Aufmerksamkeit den Randzonen dieser krebsigen Schleimhautpartien zu, so können wir hier alle möglichen Arten der Beziehungen von Krebs und Drüsen auf das schönste beobachten. In erster Linie constatieren wir wieder das Auftreten von Drüsen, oder besser gesagt, von Drüsenteilen, grössern und kleinern, die je weiter vom Krebsherd entfernt, um so mehr der normalen Gestalt und Grösse sich nähern. Diese Drüsen sind teils längs, teils quer getroffen und

präsentieren sich uns daher entsprechend als Drüsenschläuche und Drüsenalveolen.

Wir finden sie entweder in den obern Teilen der Schleimhaut, von der Oberfläche derselben bis etwa zur Mitte reichend, während die untere Schleimhautpartie von Krebs durchwuchert ist, oder dann liegen sie — und zwar in der Mehrzahl — mitten in der Schleimhaut, während über und unter ihnen Krebsgewebe sich befindet.

Diese Drüsenteile sind durch zwischen sie gedrungene Krebszüge erheblich weit von einander getrennt, infolge des Druckes zu zwei einfachen Zellreihen von typischen, etwas niedrigen Drüsenepithelien platt gedrückt.

Ueber der Muscularis mucosae werden rundliche Drüsenalveolen von erstere durchbrechenden und zwischen letztere hineindringenden Krebszügen zur Seite geschoben und zu länglichen Gebilden zusammengedrückt. Auch kann man Krebsstränge direkt in kurze Drüsenschläuche hineinwachsen sehen.

In derselben Randzone erkennen wir ferner eine nur wenig verkürzte Drüse, die von einem von unten emporwachsenden Krebszapfen zum grossen Teil zur Seite gedrängt wird. Dieser Krebszapfen ist schon bis etwa

zur Mitte der Schleimhaut vorgedrungen, und bis zu diesem Punkte sehen wir die erwähnte Drüse ihm zur Seite liegen, zu einem dünnen, zweireihigen Drüsenepithelstrange comprimiert.

Oberhalb des Krebsstranges biegt die Drüse seitlich um, erweitert sich zum normalen Drüsenschlauch, der an der Oberfläche ausmündet und scheinbar eine direkte obere Fortsetzung des eben erwähnten Krebszapfens bildet.

Doch allmählich verliert sich das Krebsgewebe, die Drüsen werden länger und breiter, es zeigt sich in ihnen wiederum ein Lumen, sie rücken einander näher und schliesslich haben wir, in nicht gar weiter Entfernung von der krebsig entarteten Schleimhautstelle, wieder eine normale Mucosa vor uns. — Und damit sind wir mit der microscopischen Untersuchung unserer Präparate zu Ende gekommen, und hat uns dieselbe sehr interessante Aufschlüsse gegeben über die Art und Weise, wie dieses Carcinom sich weiter ausgebreitet hat.

Diese Befunde, die sich uns aus obigen genauen Beobachtungen ergeben, finden sich nicht nur an einzelnen wenigen Stellen oder an einem einzigen Präparate, sondern sie wiederholen sich durch die ganze Serie von den uns zu Gebote stehenden Schnitten hindurch,

und beruhen sie daher keineswegs auf zufälligen Besonderheiten.

Wir haben also hier einen Fall, der uns Gelegenheit gibt, die Ausbreitung des Magencarcinoms nicht am Magen selbst, sondern am Darm infolge Durchbruches der Neubildung in denselben studieren zu können, und gerade dieser Umstand ist es, der uns sehr günstige Verhältnisse schafft zur Beurteilung der uns gestellten Frage.

Denn schon die Art und Weise des Uebergreifens der Geschwulst auf den Darm lassen uns auf eine bestimmte Wachstumsrichtung des Krebses in demselben schliessen, und vollends wird dies bestätigt durch die beschriebenen microscopischen Bilder.

Mit der grössten Sicherheit muss hier ein Wachstum des Carcinoms von unten nach oben, d. h. von der Serosa gegen die Schleimhaut hin und in dieselbe hinein angenommen werden.

Den besten Beweis hiefür liefert uns die verschieden hochgradige krebsige Infiltration, die in der Serosa am dichtesten ist, gegen die Schleimhaut hin allmählich geringer wird, somit jüngere Stadien der Wucherung zeigt, in einzelnen Zellreihen und meist äusserst schmalen

Zügen in die Mucosa einbricht und schliesslich dieselbe zur Zerstörung bringt.

Durch diese Krebsinvasion in die Mucosa entstehen dieselben Bilder, wie man sie stets auch am Rande von Carcinomen trifft; es werden jene engen Beziehungen zwischen Krebs und Drüsen geschaffen, wie sie Ribbert und Hauser beobachtet, beschrieben und abgebildet, dagegen auf verschiedene, früher schon erwähnte Art gedeutet haben.

Allein ist die Annahme zulässig, dass eben dieselben Bilder in Fällen wie dem unsrigen auf einem Hineinwuchern des Krebses von unten her in die intakte Schleimhaut beruhen, während sie in andern Fällen und vornehmlich am Carcinomrande nach Hauser stets in gerade umgekehrter Weise hervorgehen aus der Schleimhaut durch primäre krebsige Degeneration des Drüsenepithels, Wucherung desselben und Auswachsen zu in die Tiefe schrankenlos eindringenden Krebszapfen?

Vielmehr berechtigt uns die Identität dieser Bilder zu dem nahe liegenden Schlusse, die fortschreitende krebsige Entartung der Schleimhaut am Rande von Krebsgeschwül-

sten auch als nach der Ansicht Ribbert's entstanden zu betrachten, d. h. dieselbe auf ein Hineinwuchern von Krebsgewebe in die Mucosa von den tiefern krebsig infiltrierten Schichten aus zurück zu führen.

Es ist daher Hauser's Behauptung, dass diese Befunde nur in seinem Sinne gedeutet werden können, nicht mehr stichhaltig, zumal da die Art des Wachstums des auf den Darm übergewachsenen Magencarcinoms in ersterem keine andere sein wird als wie im Magen selbst.

Wenn wir uns nun zum Schlusse nochmals die Frage vorlegen: „Wie wächst das Magencarcinom?“ und dabei die Ergebnisse unserer macroscopischen und microscopischen Untersuchung in Betracht ziehen, so gelangen wir in Uebereinstimmung mit Ribbert's früheren Beobachtungen zu folgendem Resultate:

Das Wachstum des Magencarcinoms vollzieht sich derart, dass der Krebs vom Mutterherd aus in die Tiefe dringt, und daselbst, die Schleimhaut unterminierend, durch unumschränkte Wucherung, d. h.: durch Herauswachsen aus sich selbst nach allen Richtungen durch die Lymphwege fortschreitet.

Die Schleimhaut selbst fällt einer secundären Zerstörung anheim, entweder mechanisch durch Druck und consecutive Atrophie, oder aber dadurch, dass das Krebsgewebe von unten herauf die Muscularis mucosae durchbricht, in die Schleimhaut und in ihre Drüsen hineinwächst und sie auf solche Weise zu Grunde richtet.

Und wenn ich endlich noch mit ganz kurzen Worten auf die Histogenese des Carcinoms zurückkommen darf, so muss hier erwähnt werden, dass nach all' diesen Befunden aus den Verhältnissen, wie sie die Randpartien schon vorgeschrittener Carcinome darbieten, kein Rückschluss gezogen werden kann in Bezug auf die Entstehung des Krebses, wie dies thatsächlich in den Arbeiten von Thiersch, Waldeyer und Hauser geschehen ist, sondern dass die Beurteilung dieser Frage lediglich auf den ersten Beginn des Krebses zu beschränken ist. —

Zum Schlusse erfülle ich noch die angenehme Pflicht, meinem hochverehrten Lehrer, Herrn Prof. Dr. Ribbert für die Anregung zu dieser Arbeit und die freundliche Unterstützung bei der Abfassung derselben meinen herzlichsten Dank auszusprechen.

## Erklärung der Abbildung

(gezeichnet von Herrn Prof. Ribbert).

Nebenstehende Figur zeigt eine kleine Partie aus der Wand des vom Magencarcinom durchwachsenen Colon transversum.

Nach oben liegt die krebsig erkrankte Schleimhaut, nach unten durch die teilweise noch ziemlich intacte Muscularis mucosae von der krebsig durchwucherten Submucosa getrennt. Die Muscularis mucosae ist an Stelle der dichtesten krebsigen Infiltration der Submucosa nach oben gedrängt.

Die Schleimhaut zeigt am Rande der Figur normale Drüsen; im Bereich der krebsigen Erkrankung finden sich einzelne noch normale, mit einschichtigem Cylinderepithel ausgekleidete Drüsenschläuche, die sich nach unten direkt in mit dem submucösen Krebsgewebe in Verbindung stehende Krebszapfen fortsetzen.
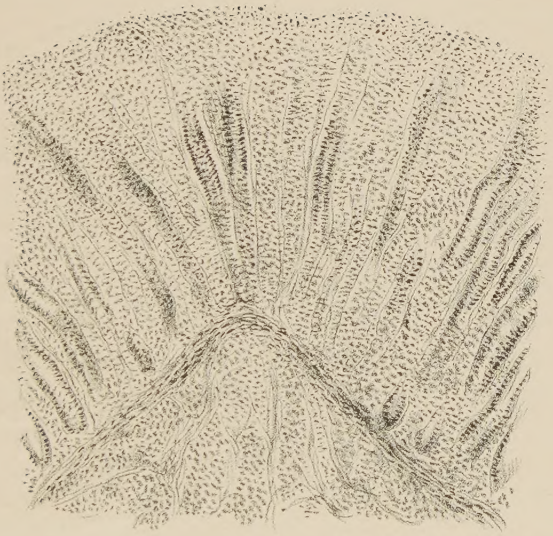
Zwischen diesen Resten von Drüsenschläuchen liegt Krebsgewebe, das bis zur Oberfläche vorgedrungen und die übrigen Drüsen zu Grunde gerichtet hat. —